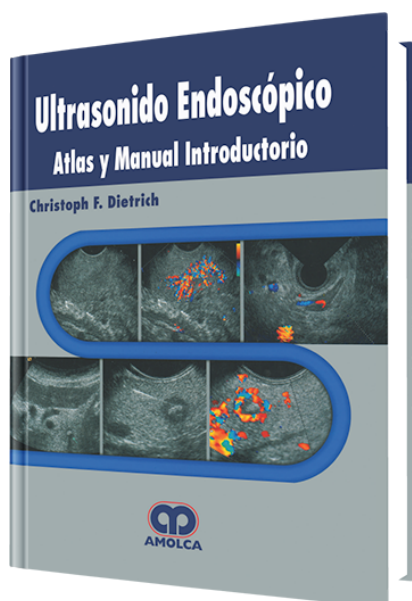


Ultrasonido Endoscópico

Autor: Christoph F. Dietrich



ESPECIALIDAD: Gastroenterología

CARACTERÍSTICAS:

ISBN:	9789588328775
Impresión:	A color - Formato: 21,5 x 28 cm
Tapa:	Dura
Número de Páginas:	408
Año de publicación:	2008
Número de tomos:	0
Peso:	2.08 kg
Edición:	0

DESCRIPCIÓN

La ultrasonografía ha ganado aceptación en todo el mundo. En la mayoría de los países de Europa Continental, la ultrasonografía es practicada por clínicos, en contraste al Reino Unido (RU) y EUA. La exactitud diagnóstica del ultrasonido abdominal convencional ha mejorado de manera marcada con el uso del color y el realzamiento con contraste. El ultrasonido endoscópico (USE) se ha vuelto extremadamente importante para detectar lesiones en varios órganos y para el estadiaje del cáncer. Las minisondas, las cuales están disponibles en muchas unidades endoscópicas, hacen posible evaluar lesiones muy pequeñas en la cercanía del endoscopio.

1. Bases de ultrasonido endoscópico radial
2. Anatomía de USE longitudinal
3. El USE encuentra un VOXEL-MAN: un sistema de entrenamiento basado en computadora para USE longitudinal
4. Minisondas
5. Ultrasonido intraductal
6. USE radial, USE lineal, o minisonda ultrasónicos:Cuál es el dispositivo más apropiado?
7. Agentes de contraste en ultrasonido y ultrasonografía mejorada por contraste
8. Ultrasonido endoscópico lineal tridimensional
9. Sonoelastografía: Una nueva modalidad de ultrasonido para evaluar elasticidad de los tejidos
10. Biopsia guiada por USE: Equipo y técnica
11. Tips y trucos para punción de aguja fina
12. Complicaciones de ultrasonido endoscópico: Evaluación de riesgo y prevención
13. Esófago, estómago, duodeno
14. Ultrasonido endoscópico en tumores subepiteliales del tracto gastrointestinal
15. Diagnóstico endosonográfico y planificación de tratamiento en linfoma gastrointestinal
16. Ultrasonido endoscópico en pancreatitis crónica
17. Adenocarcinoma pancreático: El rol de la ultrasonografía endoscópica
18. Tumores benignos y malignos (quísticos) del páncreas
19. Intervenciones pancreáticas
20. Endosonografía del sistema hepatobiliar
21. Imágenes de ultrasonido endoscópico de las adrenales
22. USE Mejorado por contraste en el páncreas
23. Hallazgos incidentales en los órganos circundantes (misceláneos)
24. Sonografía endoanal y endorrectal



25. Ultrasonido endorrectal tridimensional (USER) y cáncer rectal
26. Ultrasonido endoscópico del colon
27. Mediastino
28. Ultrasonido endobronquial con minisonda de escaneo radial
29. Ultrasonido endobronquial
30. Neurólisis del plexo celíaco guiado por USE
31. Drenaje del ducto biliar guiado por USE
32. Escaneo de ultrasonido laparoscópico
33. Endocirugía guiada por USE
34. Índice Analítico